РЕМИНЕРАЛИЗИРУЮЩАЯ ТЕРАПИЯ С ИСПОЛЬЗОВАНИЕМ GC TOOTH MOUSSE

Жаркова О.А., канд. мед. наук, доцент, зав. кафедрой стоматологии детского возраста и челюстно-лицевой хирургии ВГМУ
Лобкова О.С., магистрант кафедры стоматологии детского возраста и челюстно-лицевой хирургии ВГМУ

Резюме. *В настоящей работе представлены результаты собственных исследований. Анализ полученных клинических данных, позитивная динамика микрокристаллизации слюны свидетельствует об эффективности реминерализующего препарата* **GC Tooth Mousse** *при лечении начального кариеса, реминерализации некариозных поражений и твердых тканей зубов с незаконченной минерализацией.*

Ключевые слова: *реминерализация, GC Tooth Mousse.*

Summary. *The results of the own investigations are represented in this work. The analysis of the clinical findings, the positive dynamics of saliva microcrystallization proves the efficacy of remineralizing GC Touth Mousse preparation in the treatment of the initial caries, in remineralization of non-caries lesions and hard teeth tissues with unfinished mineralization.*

Key words: *remineralization, GC Tooth Mousse.*

Zharkova O.A.,
Lobkova O.S.

The usage of GC Tooth Mousse in remineralization therapy

Профилактика и лечение кариеса и некариозных поражений зубов путем реминерализации используется уже не одно десятилетие. В конце 1990-х гг. интерес к оральным профилактическим и лечебным препаратам на основе фосфата кальция в мире стал возрождаться. Разработано несколько основных «формул», давших жизнь «кальций-фосфатным технологиям», используемым для профилактики и лечения кариеса, а также эрозий, истирания и гиперчувствительности эмали [4].

Процесс реминерализации эмали состоит в насыщении ее минеральными компонентами, приводящем к восстановлению структуры. Реминерализация эмали возможна благодаря двум свойствам эмали – проницаемости и способности к восстановлению или изменению своего состава в направлении усиления резистентности.

При формировании очагов деминерализации изначально происходит преимущественно декальцинация. В поврежденном подповерхностном участке сокращается количество кальция, фосфора, магния, карбонатов, уменьшается плотность эмали, повышается ее растворимость, уменьшается коэффициент Ca/P. Этот процесс обратим, – при соответствующих условиях в полости рта и под воздействием реминерализующих составов кристаллическая решетка способна восстанавливаться.

Своевременное поступление кальция, фосфатов и фторидов на этапах минерализации зубов обеспечивает формирование полноценной кариесрезистентной структуры эмали. Исходя из сроков прорезывания постоянных зубов, их поступление должно быть наиболее активным до 15-летнего возраста. Именно в это время весьма актуально применение реминерализующих препаратов.

В условиях значительной распространенности кариеса зубов, а также различных форм некариозных поражений, повышенной чувствительности зубов, применение методов реминерализующей терапии на стоматологическом приеме становится все более актуальным. Нами изучалась эффективность использования реминерализующего препарата **GC Tooth Mousse** при лечении начального кариеса, для реминерализации некариозных поражений твердых тканей зубов и твердых тканей зубов с незаконченной минерализацией.

Был обследован и пролечен 21 пациент: 16 детей и подростков в возрасте от 4 до 18 лет и 5 взрослых 19–36 лет. Диагнозы: кариес в стадии пятна – 11 человек; гипоплазия эмали – 5; клиновидные дефекты, сочетающиеся с гиперестезией твердых тканей зубов – 5. Диагноз ставили на основании основных и дополнительных методов клинического обследования. В исследование не включались пациенты с отягощенным аллергоанамнезом, с аллергией на молочные продукты (поскольку активные ингредиенты препарата GC Tooth Mousse вырабатываются из протеина коровьего молока казеина), беременные и кормящие грудью женщины, лица, постоянно принимающие лекарственные препараты, а также пациенты, ранее проходившие курс реминерализации эмали в течение трех месяцев и менее, предшествовавших началу исследования.

Обследование проводилось на базе кафедры стоматологии детского возраста

Рис. 1. Клинический пример 1: А – ТЭР-тест до рем. терапии; Б – ТЭ Р-тест после рем. терапии; В – образец кристаллограммы до лечения; Г – образец кристаллограммы после лечения

Пациент В., 4 года. При осмотре: кпу=5 (очень высокая активность кариеса); неконтактный ребенок; кариес дентина 5.2, 5.1, 6.1, 6.2; кариес эмали 5.3, 8.4. Для реминерализации выявленных очагов начального кариеса и перед оперативным лечением кариеса дентина проведен курс реминерализующей терапии. Показатель ТЭР-теста на вестибулярной поверхности резца снизился с 5 до 2 баллов. Отмечено уплотнение стенок кариозных полостей, уменьшение размеров меловидных пятен на зубах. Случай с данным пациентом позволяет наблюдать, как коррелирует тип выявленных кристаллов слюны со степенью активности кариеса. Смешанная слюна пациента характеризовалась III типом кристаллов. В кристаллограмме определялись только мелкие кристаллики в виде «островков». После курса реминерализующей терапии в кристаллограмме преобладал уже II тип кристаллов – регистрировались сформированные кристаллы в виде сетки, в отдельных участках кристаллы выстраивались в структуры неправильной формы, напоминающие «папоротник», но без четкой структуры и выраженности основного стержня. Ребенок охотно наносил GC Tooth Mousse под контролем мамы, ему очень понравилось ухаживать за своими зубами, что способствовало установлению контакта с ребенком и позволило осуществить в последующем инвазивные процедуры.

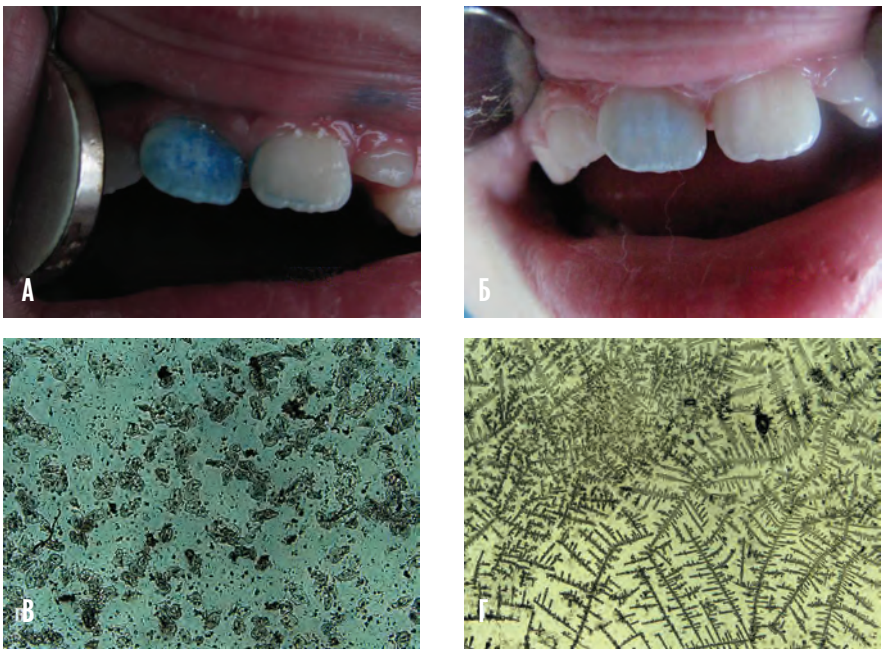

Рис. 2. Клинический пример 2: А – ТЭР-тест до рем. терапии; Б – ТЭР-тест после рем. терапии; В – образец кристаллограммы до лечения; Г – образец кристаллограммы после лечения

Пациент Н., 7 лет. При осмотре: кпу+КПУ=5 (средняя активность кариеса). Этот клинический пример демонстрирует реминерализацию твердых тканей зубов с незаконченной минерализацией. Высокая сорбция красителя на вестибулярной поверхности недавно прорезавшихся резцов свидетельствовала о незрелости и повышенной проницаемости эмали. Спустя 2 недели после реминерализующей терапии интенсивность окрашивания по ТЭР-тесту снизилась с 7 до 3 баллов. Положительная динамика выявлена по тесту кристаллизации. В начале лечения образец кристаллограммы соответствовал III типу, после ремтерапии регистрировался явный «классический» I тип кристаллов, четко визуализировались структуры в виде «листьев папоротника», причем в них четко прослеживалось наличие центрального стержня, симметричных отростков кристаллов и большое количество поколений (ветвления 1–3 порядка).

Витебского государственного медицинского университета (ВГМУ) – в Витебской городской детской стоматологической поликлинике. Применялась методика ВОЗ: осуществлялся сбор жалоб, анамнез жизни и анамнез заболевания, проводился экстра- и интраоральный осмотр. Регистрировались клинические индексы OHI-S, PLI, GI, КПИ, КПУ.

До начала исследования всем пациентам была выполнена профессиональная гигиена полости рта в полном объеме: проведены беседы с пациентами и их родителями о факторах риска возникновения заболеваний полости рта и методах их предотвращения, мотивация к качественной гигиене полости рта, снятие зубных отложений, контроль и коррекция

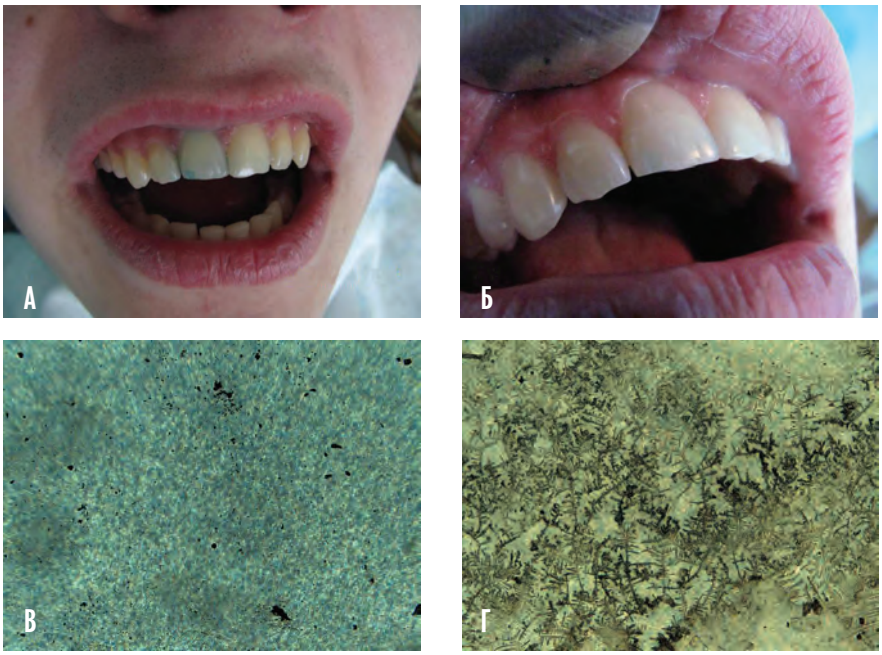

Рис. 3. Клинический пример 3: А – ТЭР-тест до рем. терапии; Б – ТЭР-тест после рем. терапии; В – образец кристаллограммы до лечения; Г – образец кристаллограммы после лечения.

Пациент В., 16 лет. Обратился с жалобами на наличие небольшого скола эмали в области центрального правого резца. ТЭР-тест на данном участке эмали составлял 5 баллов. Плоскостной дефект в области 1.1 локализовался в поверхностных слоях эмали, в диаметре составлял не более 2 мм. Проведено пришлифовывание эмали, сглажены контуры дефекта. Реминерализующая система GC Tooth Mousse использовалась 2 недели. Получен хороший реминерализующий эффект: показатель ТЭР-теста снизился с 5 до 1 балла. В кристаллограмме появились слабовыраженные, но структурированные кристаллы со слабовыраженным основным стержнем, относительно малым количеством ветвлений и микроотростков.

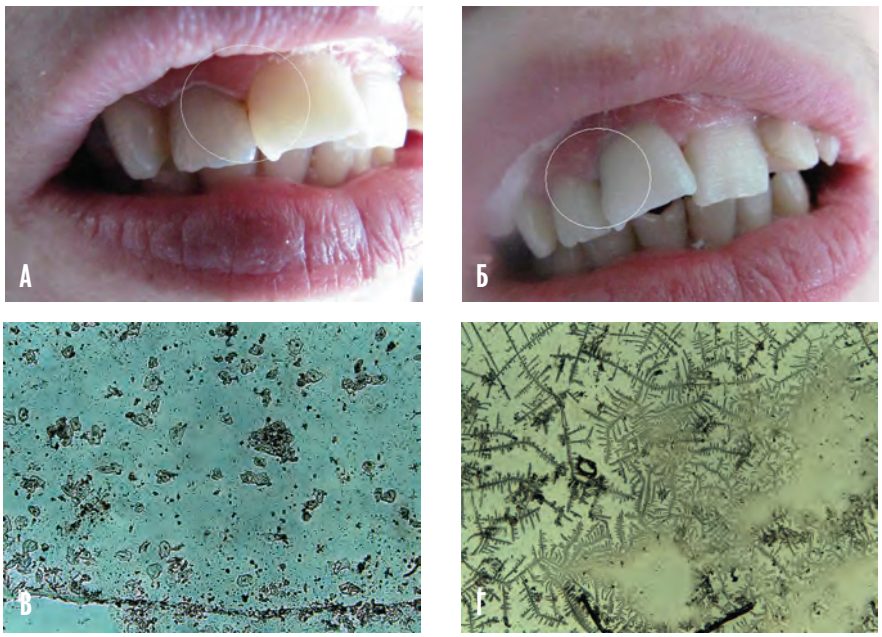

Рис. 4. Клинический пример 4: А – ТЭР-тест до рем. терапии; Б – ТЭР-тест после рем. терапии; В – образец кристаллограммы до лечения; Г – образец кристаллограммы после лечения.

Пациентка Т., 31 год. При осмотре: КПУ=12 (высокая активность кариеса); начальный кариес 1.1, 1.2; генерализованная гиперестезия зубов. За время лечения с применением системы произошло уменьшение размера, четкости и интенсивности окрашивания деминерализованных пятен, улучшились оптические характеристики пораженных тканей. Снизилась чувствительность на холодовый и тактильный раздражитель. В кристаллограмме появились дендритные кристаллы с ветвлениями 1, 2 порядка.

освоения гигиенических навыков в динамике. К началу исследования все пациенты достигли хорошего уровня гигиены и поддерживали его на протяжении всего курса лечения.

Кислотоустойчивость эмали оценивали с помощью теста эмалевой резистентности (ТЭР) по В.Р.Окушко. Интенсивность окраски деминерализованных участков эмали регистрировали с помощью 10-балльной шкалы оттенков синего цвета. Определялась тактильная и температурная чувствительность зубов с помощью холодной воды.

Для характеристики слюноотделения производили «сиалометрию». [2] Определение кислотности слюны (pH) велось с помощью стандартной бумажной индикаторной полоски.

Минерализующий потенциал слюны изучали по методике П.А.Леуса [3]. Кристаллообразующие свойства слюны изучали с помощью микроскопа Leica DM 2000 (Германия) на кафедре клинической микробиологии ВГМУ. Анализ полученных изображений проводился на компьютере с помощью программы LAS F 3.6. При малом увеличении сканировалась вся поверхность высушенной капли-образца на предмет плотности кристаллов, а затем при большем увеличении исследовались

отдельные участки кристаллограмм с целью проведения количественной и качественной характеристики кристаллов. Детальное изучение дендритных кристаллов велось по следующим позициям: длина кристалла до места ветвления; угол ветвления; число поколений ветвлений (порядков); ширина кристалла; асимметрия ветвления (1 – есть, 2 – нет); длина кристалла; число микроотростков по длине кристалла.

Каждый пациент был проинструктирован по применению реминерализующей системы GC Tooth Mousse. Препарат наносился на зубы 2 раза в день с помощью сухого пальца или аппликатора после чистки зубов на 5 минут. Для лучшего проникновения препарата в интерпроксимальные пространства возможно использование флосса. В процессе процедуры не рекомендуется сплевывать и глотать слюну. Дополнительное ополаскивание полости рта не требуется. В течение последующих 30 минут не рекомендуется пить и принимать пищу.

GC Tooth Mousse представляет собой водорастворимый крем, содержащий комплекс Recaldent, состоящий из CPP (казеин фосфопептид) и ACP (аморфный кальций фосфат). Действия препарата основано на казеиновом протеине, который содержит «прикрепленные» к нему ионы кальция и фосфата (одна молекула казеина фосфопептида способна связать 25 ионов кальция и 15 ионов фосфата). Казеин фосфопептид сохраняет кальций и фосфат в аморфном некристаллическом состоянии и обеспечивает высокую адгезию препарата к твердым тканям зуба, к пелликуле, к компонентам бляшки и мягким тканям полости рта, благодаря чему обеспечивает пролонгированное воздействие препарата.

Сорбированный на эмали, комплекс CPP–ACP высвобождает в околозубную среду часть ионов кальция и фосфата, а часть ACP, все еще фиксированного казеином, поддерживает активность этих ионов, – таким образом обеспечивается градиент концентрации ионов фосфата и кальция, необходимого для перемещения ионов и их пар в подповерхностную зону очага деминерализации [4].

На рис. 1–4 представлены клинические примеры.

Фиксировались данные при первичном осмотре и после двухнедельного применения препарата. Статистическую обработку цифровых данных производили с помощью программы STATISTICA 6.0. Для оценки достоверности различия полученных данных использовался тест Вилкоксона. Данные представлены в виде медианы, верхнего и нижнего квартилей.

Показатель ТЭР-теста по наблюдаемой группе пациентов составлял от 2 до 6 баллов. В среднем значение ТЭР-теста по группе составило 3 балла. После курса реминерализующей терапии показатель снизился в среднем с 3 (2., 4) до 1 (1., 2) балла ($p<0,001$). Меловидные пятна исчезли у 58% пациентов, у 42% уменьшились размеры и интенсивность окрашивания пятен. У 75% пациентов, у которых первично отмечалась гиперестезия, снизилась болевая реакция на холодовой раздражитель и у 100% – на тактильный раздражитель.

По кислотности слюны (pH) и скорости слюноотделения достоверной динамики данных не выявлено, хотя у некоторых пациентов отмечена тенденция к улучшению данных показателей. Значительно изменились морфологические характеристики смешанной слюны, что выразилось в изменении типа кристаллизации, возрастании плотности и четкости кристаллов, выраженности главного стержня и появлении большего количества ответвлений 1–3-го порядка. У большинства обследуемых в смешанной слюне первоначально преобладал II и III тип кристаллов. Через 2 недели после лечения удельный вес кристаллов III типа снизился с 29 до 9%. Увеличилась частота кристаллов I типа с 19 до 43%. Значительно улучшился минерализующий потенциал слюны: с 4 (2., 5) до 2 (1., 3); ($p=0,007$).

Таким образом, применение реминерализующего препарата GC Tooth Mousse имеет выраженный терапевтический эффект при лечении начального кариеса, реминерализации некариозных поражений и твердых тканей зубов с незаконченной минерализацией, о чем свидетельствуют данные клинического осмотра, достоверная динамика ТЭР-теста ($p<0,001$) и данные минерализующего потенциала слюны ($p=0,007$).

Реминерализирующую систему GC Tooth Mousse можно использовать в домашних условиях. Это важно особенно для детей, поскольку исключается факт психологической тревоги и напряженности пациента, имеющей место перед и во время стоматологического приема; экономится время врача и пациента, а по эффективности полученных результатов методика приближается к профессиональным реминерализующим процедурам подобного рода.

ЛИТЕРАТУРА

1. *Артишевский, А.А.* Кристаллизация агрегатов слюны в разные фазы овариально-менструального цикла / А.А.Артишевский, В.Р.Гайфуллина, О.Г.Мальковец // Соврем. стоматология. – 2006. – №4. – С. 74–77.
2. *Бондарик, Е.А.* Биохимические и биофизические свойства ротовой жидкости у пациентов с высоким уровнем интенсивности кариеса зубов / Е.А.Бондарик, О.С.Городецкая, Л.В.Белясова // Бел. мед. журн. – 2004. – №4. – С. 36–38.
3. *Леус, П.А.* Клинико-экспериментальное обоснование исследования патогенеза, патогенетической консервативной терапии и профилактики кариеса зубов: автореф. дис. ... д-ра мед. наук. – М., 1977. – 30 с.
4. *Попруженко, Т.В.* Профилактика кариеса зубов с использованием средств, содержащих фториды, кальций и фосфаты: учеб.-метод. пособие / Т.В.Попруженко, М.И.Кленовская. – Минск: БГМУ, 2010. – С. 42–43.

Поступила 15.08.2011